

Mode d'emploi du DET Score

ÉTAPE 1 :

Examiner la peau péristomiale (et non la muqueuse) et évaluer la peau à partir des descriptions des 3 domaines

Nombre maximum de points dans chaque domaine :

Zone affectée	Score
Non affectée	0
< 25%	1
25-50%	2
> 50%	3

ÉTAPE 2 :

Évaluer la **taille de la zone affectée** et attribuer un score selon les indications ci-dessous.

Évaluer la **sévérité** pour chaque domaine en utilisant les définitions et les photographies de ce guide.

- Si le score de la zone est égal à 0, le score de sévérité de ce domaine sera automatiquement égal à 0 lui aussi.

Domaine 1 : décoloration / érythème

Estimer la taille de la zone affectée par la décoloration / érythème (score de 0 à 3).

- Si le patient ne présente aucune décoloration / érythème, la peau est normale et le score total sera de 0.
- Si le patient présente une décoloration / érythème, évaluer sa sévérité (score de 1 ou 2).

Domaine 2 : érosion

Estimer la taille de la zone érodée (score de 0 à 3).

- Si le patient a un score de 0, passer au domaine 3.
- Si le patient présente une érosion, évaluer sa sévérité (score de 1 ou 2).

Domaine 3 : prolifération de tissu

(ex. hyperbourgeonnement)

Estimer la taille de la zone affectée par la prolifération de tissu (score de 0 à 3).

- Si le patient a un score de 0, le score total peut être calculé immédiatement.
- Si le patient présente une prolifération de tissu, évaluer sa sévérité (score de 1 ou 2).

ÉTAPE 3 :

CALCUL DU SCORE TOTAL

Pour calculer le score total, additionner tous les scores des différents domaines. Relire les descriptions de chaque score dans le système d'attribution des scores pour chaque examen de patient.

Domaine 1 : décoloration / érythème

Zone de Décoloration / Erythème
(comprenant les zones érodées)

Peau normale (absence de modification visible et de lésion de l'épiderme)

Si le score de la **zone de décoloration / érythème** est 0, la peau est normale et le score total doit être égal à 0

Score = 0

Moins de 25 % de la peau couverte par le protecteur cutané est touchée

Évaluer la sévérité

Score = 1

Entre 25 % et 50 % de la peau couverte par le protecteur cutané est touchée

Évaluer la sévérité

Score = 2

Plus de 50 % de la peau couverte par le protecteur cutané est touchée

Évaluer la sévérité

Score = 3

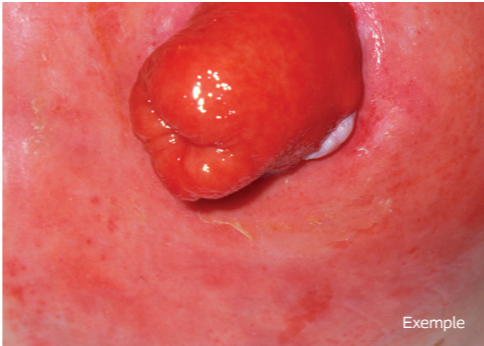
+

Légère rougeur ou autre Décoloration / Erythème de la peau péristomiale



Score = 1

Peau très rouge ou exsudat important causant potentiellement une macération ou d'autres complications



Score = 2

+

Domaine 2 : érosion

Zone d'érosion

Absence d'érosion / excoriation

Si le score de la **zone d'érosion** est 0, le score pour le **domaine 2** doit être de 0 + 0

Score = 0

Moins de 25 % de la peau couverte par le protecteur cutané est touchée

Évaluer la sévérité

Score = 1

Entre 25 % et 50 % de la peau couverte par le protecteur cutané est touchée

Évaluer la sévérité

Score = 2

Plus de 50 % de la peau couverte par le protecteur cutané est touchée

Évaluer la sévérité

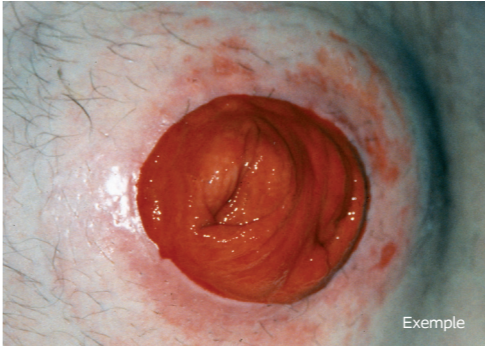
Score = 3

+

Domaine 2 : érosion

Sévérité de l'érosion

Lésion de la couche superficielle de la peau (épiderme)



Score = 1

Lésion du derme provoquant une humidité excessive ou des saignements



Score = 2

+

Domaine 3 : prolifération de tissu

Zone de prolifération de tissu
(ex. hyperbourgeonnement)

Absence de prolifération de tissu

Si le score de la **zone de prolifération** de tissu est 0, le score pour le **domaine 3** doit être de 0 + 0

Score = 0

Moins de 25 % de la peau couverte par le protecteur cutané est touchée

Évaluer la sévérité

Score = 1

Entre 25 % et 50 % de la peau couverte par le protecteur cutané est touchée

Évaluer la sévérité

Score = 2

Plus de 50 % de la peau couverte par le protecteur cutané est touchée

Évaluer la sévérité

Score = 3


+

Prolifération de tissu qui interfère avec l'application du protecteur cutané



Score = 1

Prolifération de tissu qui interfère avec l'application du protecteur cutané et provoque des saignements et/ou des douleurs



Score = 2

=

Score global

Guide Diagnostic

La peau péristomiale doit être intacte et saine. Son aspect doit être similaire à celui d'une zone cutanée non affectée par la stomie et / ou l'appareillage. En présence d'une altération cutanée, la cause doit être identifiée pour être traitée correctement.

Ce guide a été conçu pour vous aider à examiner la peau péristomiale, identifier les causes possibles des altérations cutanées et les classer.

Examiner la peau péristomiale

Une modification est-elle visible sur la zone péristomiale ?

NON

Pas de modification visible

OUI

Une altération de la peau péristomiale est constatée

La zone péristomiale est identique à la peau abdominale non couverte par le protecteur cutané

L'épiderme est intact

La peau est normale

Consulter le tableau de diagnostic

Comparer vos observations à celles du tableau
Se poser les questions répertoriées dans le tableau

Utiliser les observations faites ainsi que les causes afin d'établir le diagnostic à l'aide du tableau

Observations de la peau péristomiale

Questions visant à identifier les causes possibles (étiologie)

Catégories de diagnostic

Tableau de diagnostic

Modifications visibles :

- Peau rouge, irritée correspondant à la forme du protecteur cutané

Modifications visibles :

- Peau rouge ou décolorée
- Désépidermisatipon
- Surface de la peau humide
- Saignement à la surface de la peau
- Hyperplasie (papules de type verruqueux, nodules, hyperkératose blanc-gris ou rouge-brun)
- Ulcération / lésion touchant les trois couches cutanées
- Macération (peau ramollie, humide, de couleur blanchâtre)

Modifications visibles :

- Décoloration / Erythème
- Désépidermisation- perte de l'épaisseur totale du tissu
- Surface de la peau humide
- Saignement à la surface de la peau
- Douleur
- Lésions avec berges irrégulières

Modifications visibles :

- Lésions unique ou multiples
- Lésions indurées ou ulcérées
- Coloration rougeâtre à violacée
- Nécrose avec décollement des berges de la lésion
- Saignements ou exsudats purulents
- Plaques érythémateuses, épaisses, blanc-argentées
- Fistules
- Phénomène de Köbner (conséquence du psoriasis)

Modifications visibles :

- Rougeur, hyperpigmentation
- Papules rouges avec pointe blanche
- Macération (peau humide, ramollie, de couleur blanchâtre) ; possibilité de lésions satellites à la périphérie
- Papules, pustules (folliculite)
- Gonflement / oedème

- Altérations de la peau n'entrant dans aucune catégorie

Déterminer si la réaction cutanée est

Une allergie

Est-ce que le sujet souffre d'allergies connues ?

Est-ce que l'altération de la peau péristomiale est associée à un nouveau produit (appareillage, produit de soin de la peau, etc.) ?

Est-ce que le sujet a modifié dernièrement ses habitudes alimentaires ou ses traitements ?

Est-ce que le sujet se plaint de démangeaisons ?

Une irritation

Est-ce que le diamètre du protecteur cutané correspond exactement au diamètre de la stomie ?

Est-ce que le protecteur cutané est érodé ?

Est-ce que le protecteur cutané adhère correctement à la peau ?

Est-ce que la surface de la peau est irrégulière, ce qui compromet la bonne adhérence ?

Est-ce que la stomie est mal-faite ?

La construction de la stomie est-elle convenable ?

Est-ce que la peau péristomiale a été exposée aux selles, à l'urine ou à d'autres sécrétions ?

Est-ce que le sujet utilise des savons, des solvants, des diluants pour le protecteur cutané ou d'autres produits contenant des substances chimiques sur la zone péristomiale ?

Est-ce que le sujet se plaint de douleurs et / ou de brûlures dans cette zone ?

Existe-t-il un risque de pression (due à un appareillage convexe, une ceinture, des vêtements, à l'obésité ou à une hernie) ?

Est-ce que le retrait du protecteur cutané se fait doucement ou brutalement ?

Est-ce que le protecteur cutané est changé souvent ?

Existe-t-il un risque de friction provoquée par des composants spécifiques de l'appareillage ou une technique de nettoyage trop brutale ?

Existe-t-il un risque de cisaillement de la peau ?

À quelle fréquence la peau est-elle rasée ?

Un rasage trop fréquent ou avec une technique mal adaptée peut être problématique

Existe-t-il des antécédents de :

- Maladie de Crohn
- Rectocolite hémorragique
- Pyoderma gangrenosum
- Polyarthrite rhumatoïde
- Carcinome
- Psoriasis

Est-ce que la transpiration corporelle est excessive ?

Est-ce que la peau est lésée (perte d'épiderme) / soumise à macération ?

Est-ce que la zone péristomiale est bien sèche lors de l'application du protecteur cutané ?

À quelle fréquence le protecteur cutané est-il changé ? Si la durée de port est longue, le protecteur cutané peut saturer et perdre sa capacité d'absorption des liquides. La peau sera donc non protégée (en particulier pour les iléostomies et les urostomies)

Inspecter les autres parties du corps pour constater si une mycose est présente

Existe-t-il des antécédents de : diabète, antibiothérapie, traitement immunosuppresseur, malnutrition ou infections staphylococciques chroniques ?

Observer si la zone péristomiale est rasée ou non, ce qui pourrait soumettre les follicules pileux à une tension lors du retrait du protecteur cutané

À quelle fréquence la peau est-elle rasée ? Un rasage trop fréquent ou avec une technique mal adaptée peut être problématique

Si toutes les questions répertoriées précédemment sont posées et qu'aucun des 4 diagnostics n'est retenu.

Irritation chimique

Dermatite de contact allergique

Hypersensibilité aux substances chimiques entraînant une réaction inflammatoire de la peau péristomiale

Dermatite de contact irritative

Altération de la peau péristomiale résultant d'un contact avec les selles, l'urine ou des préparations chimiques

Traumatisme mécanique

Définition : réaction à une pression, une friction ou un cisaillement

Maladie sous-jacente

Définition : réactions cutanées liées à une maladie cutanée sous-jacente ou à une maladie abdominale primaire

Infection

Définition : prolifération de micro-organismes pathogènes, engendrant des lésions tissulaires

Autre

DET Score

Discolouration (Décoloration / Erythème)

Erosion (érosion)

Tissue overgrowth (prolifération de tissu)

Domaine 2 : érosion

Zone d'érosion

Absence d'érosion / excoriation
Si le score de la **zone d'érosion** est 0, le score pour le **domaine 2** doit être de 0 + 0
Score = 0

Moins de 25 % de la peau couverte par le protecteur cutané est touchée
Évaluer la sévérité
Score = 1

Entre 25 % et 50 % de la peau couverte par le protecteur cutané est touchée
Évaluer la sévérité
Score = 2

Plus de 50 % de la peau couverte par le protecteur cutané est touchée
Évaluer la sévérité
Score = 3

Développé en collaboration avec les stomathérapeutes du Groupe de Recherche Européen de Coloplast

Soins des stomies / Continence / Soins des plaies / Urologie interventionnelle

Laboratoires Coloplast, SAS : Société par actions simplifiée
Siège social : Les Jardins du Golf - 6 rue de Rome - 93561 Rosny sous bois CEDEX - France
Capital social : 22 001 980 Euros - RCS BOBIGNY : 312 328 362 - SIREN : 312 328 362
N° TVA Intracommunautaire : FR 18 312 328 362
Le logo Coloplast est une marque enregistrée par Coloplast A/S, DK-3050 Humlebaek, © Tous droits réservés aux Laboratoires Coloplast - Réf. 2846S - Juin 2022 - PA

